

# 臺灣結核菌素陽性反應乳牛之結核病原分離及鑑定

陳守仕 蘇杰夫 林榮福 廖述吉 鄭建盛

(臺灣省家畜衛生試驗所)

張瑞森 (農林廳畜牧科)

劉正義 (屏東農專)

## 摘 要

由約 39,000 頭乳牛經結核菌素 (Tuberculin) 檢驗呈陽性反應之撲殺牛隻 68 頭，取材進行病原菌之分離。經以 Herveold's 培地分離培養，共得 23 例菌株，並續行多種生化性狀及實驗動物之人工感染試驗，以鑑定目前臺灣乳牛所感染結核病之菌型。分離株顯示對 Thiophen—2 Carboxylic acid hydrazid (TCH) Isonicotinic acid hydrazid (INH)、Neotetrazolium chloride (Neotet) Streptomycin (SM)、Rifampin (RIF) 有感受性，而 Niacin 呈陰性反應，以及分離株對天竺鼠、家兔皆有感染性，乃被同定為 *Mycobacterium bovis* 此次試驗證明目前臺灣乳牛所感染之結核病乃屬牛型結核菌。

## 緒 言

臺灣乳業經政府不斷提倡與輔導，歷年來飼養頭數逐漸增加，大幅度提高了乳量生產。以民國47年為基準，當時全省飼養頭數約 2,600 頭，在政府之畜牧長期發展政策下，20年間已增至 40,000 頭以上<sup>6,9-10</sup>，約增加 16 倍左右，顯示乳業之發展已逐漸成長中，而也顯出乳牛業在吾人生活上有密切之關係。

臺灣牛隻目前雖無惡性傳染病，但仍存在着人畜共同傳染之結核病及布氏桿菌病。這些疾病在世界各國始終被重視，並已列入家畜法定傳染病，其中尤以結核病更受重視。本病菌型可分為人、牛、鳥等三種菌型，而普遍發生於人類與禽畜之間。Karlson<sup>18)</sup> (1962) 證明結核菌素 (Tuberculin) 陽性反應牛隻中有受人型菌感染例。Francis<sup>16)</sup> (1958) 證實人類可由飲食生乳而感染牛型菌。Fichandler 及 Osborne<sup>15)</sup> (1936) 曾於牛結核病污染區就餵飼廚餘的豬隻進行病原分離，從 228 頭檢體中發現 151 例呈結核病變，並分離出牛型菌。Kataridis<sup>19)</sup> (1969) 曾就 62,884 頭屠牛俱有結核病巢之 158 例中檢出 106 例抗酸性菌，其中有 80 例為鳥型菌。因此證明這三種菌型可於人畜禽間互相傳染。

結核病為乳牛健康之一大障礙，且為重要之人畜共同傳染病，政府為維護國人之健康以及促進乳業之蓬勃發展乃訂定乳牛結核病檢驗政策，採用結核菌素對全臺灣滿 3 個月以上之乳牛，實施一年 2 次 (污染牧場一年 4 次) 之檢驗。本省自實施乳牛結核病檢驗制度以來，陽性率已由過去最高時期之 8.57%，逐年減少，曾一度降至 0.02%；惟自 65 年起却反趨回升至 0.37%，至 66 年為 0.55%，目前仍未見有下降之趨勢<sup>1,3,9-10</sup> 因此，除有待加強本病之檢驗工作外，亦必須探討患牛之結核菌型。

本省一向缺乏對牛結核病的研究。十數年來多半就結核菌素反應牛隻進行剖檢以及部份病材行組

織病理學之探討而已。陳及高<sup>4)</sup> (1959) 曾行乳牛結核病病原之分離及鑑定而發現分離株全屬於牛型結核菌。但迄今十數年來却未有人再檢討結核病牛之菌型以及進行病原性狀之研討。結核菌素反應陽性牛隻是否有人型菌之感染，筆者等咸認有待進行病原性狀鑑定之必要，爰設計以進行本試驗。

## 材料與方法

### 一、供試病材：

由屏東等八縣市家畜疾病防治所經哺乳動物型結核菌素注射呈陽性反應之撲殺牛隻共 68 例，蒐集縱膈膜或肺門淋巴結及其他呈結核或化膿病灶之臟器，經冷藏送遞本所供作病原分離之材料。

### 二、病原之分離：

將送檢病材剔除脂肪層后（如淋巴結），浸於 4°C 之 1:1000 的次亞鹽酸鈉 (Sodium hypochlorite) 溶液內一夜。取約 1g 經處理之病材，置於乳鉢中與海砂混合磨碎之再加入含有 0.4% 酚紅 (Phenol red) 的營養液體培地 (Nutrient broth) 5ml 及 0.5N 之氫氧化鈉 5ml 充分混合，靜置室溫 10 分鐘。滴入 6N 鹽酸直至溶液變黃色，再用 1N 氫氧化鈉中和，使培養液恢復粉紅色，再靜置 5~6 分鐘或 1,500 rpm 遠心 10 分鐘，棄上清液留下約 1ml 的下層液及沈澱物以供分離之用。

將前處理的病材各以 0.2ml 接種到含有及未含甘油的 Herrold's 培地上，並使其與培養基全面接觸，斜置一夜，翌日再以石臘封閉試管口，以防因長期培養失去水分，致培地乾枯，繼續培養於 37°C，經 2 個月之觀察培養。

### 三、病原菌之抗酸性染色檢查：

培地經病材接種後，每週檢查菌落之出現情形，將發育之菌落自白金耳取出於玻片上塗抹，以 Ziehl-Neelsen 法<sup>20)</sup> 實施抗酸性染色，藉以鑑別該菌落是否為結核菌類。

### 四、生化性狀試驗<sup>20)</sup>：

(1) Niacin test：將分離並經純化的菌株，重新接種於含有 OADC Enrichment 之 Middebrook's 7H-10 培地上 (Difco, Lab, Detroit, Mich)，在發育良好之際，取 1ml 之 4% 苯胺 (Aniline) 酒精溶液滴在菌落上，再滴入 10% 之溴化氰 (Cyanogen bromide) 溶液，藉以觀察有無 Niacin 產生，若呈黃色反應即為 Niacin 陽性。

(2) Catalase test 將 30% 之過氧化氫 (Hydrogen peroxyde) 溶液與等量之 10% Tween 80 溶液混合之後，滴入數滴於經 Lowenstein medium (Difco, Lab, Detroit, Mich) 培養 4 週之發育良好的菌落上，5 分鐘內觀察有無泡沫產生，若有泡沫產生即為 Catalase 陽性。

(3) Tellurite test 受檢菌株經 Middebrook's 7H-10 培地培養 7 天後，加入 2 滴 0.2% 亞碲酸鉀 (Potassium tellurite) 溶液再繼續培養 3 天，若為陽性反應則亞碲酸鉀 (Potassium tellurite) 還原為黑色之金屬 (Metallic tellurium)。

(4) 化學藥物之感受性試驗：將繼代於 Dubos broth (Difco, Lab, Detroit, Mich) 之菌液各以 0.1 ml 分別接種到每 1ml 內各含有 10 μg 之 Isonicotinic acid hydrazid (INH)、15 μg 之 Thiophen-2 Carborylic acid hydrazid (TCH)、25 μg 之 Neotetrazolium chloride (Neotet)、1000 μg 之 Streptomycin (SM) 及 500 μg 之 Rifampin (RIF) 之 Dubos OAC broth，再置於 37°C 培養，觀察其可否在含有上述各化學藥品之培液上發育，若發育者即為無感受性。

### 五、動物接種試驗：

將發育良好之菌落用白金耳取出，用 Butterfield's buffer 製成乳劑 (0.1mg/ml)，各以 1ml 分別行腹腔接種至家兔，天竺鼠及 4 週齡中雞，並單獨飼養於籠內，經 2 個月之飼養觀察，若於此期間內斃死或健存者皆行剖檢，以確立分離株對上述動物之感受性。

## 六、組織病理學檢查：

行腹腔接種之實驗動物，採集呈現肉眼結核病變之臟器固定於 10% 中性福馬林液，行石臘包埋及切片，切片行哈里氏蘇木紫—伊紅染色後，鏡檢及描述其鏡下變化。

## 結 果

## 一、結核病病原菌之分離：

由屏東等八縣市結核菌素陽性反應撲殺牛隻，送檢病材共 68 例中，分離出 28 例菌株（表一），本病之發生以中南部地區較為嚴重，但就分離率而言，臺南縣市及嘉義縣却偏低。

## 二、結核菌分離株之性狀：

就所得之 28 例分離株，進行生化性狀試驗以鑑定其菌型。所得結果如表二所示。分離株全例對 INH、TCH、Neotet、SM 及 RIF 皆有感受性，Niacin 呈陰性反應，Catalase 部份顯示微弱反應，無 Tellurite 之還原性，顯示所有分離株為牛型結核菌。

Table 1. Isolation of Tuberculosis Pathogens from Tuberculin-positive Cattles

Districts	No. of Cases	Isolates Cases	Positive Percentage (%)
Pingtung Hsian	16	11	68.7
Kaohsiung Hsian	4	2	50.0
Tainan Hsian	14	4	28.5
Tainan City	16	6	37.5
Chiayi Hsian	13	2	15.3
Changhua Hsian	1	0	0
Taichung Hsian	1	1	100.0
Hsinchu Hsian	3	2	66.6
Total	68	28	41.1

Table 2. Biochemical Test of Isolates Cultured from Cattles with Tuberculosis

Districts	Strain	Sensitivity of Chemical Compounds					Niacin Test	Catalase Activity	Tellurite Reduction
		INH	TCH	NEOT	SM	RIF			
Pingtung Hsian	214	+	+	+	+	+	-	±	-
	3038	+	+	+	+	+	-	±	-
	18-1050	+	+	+	+	+	-	-	-
	18-1063	+	+	+	+	+	-	-	-
	18-1013	+	+	+	+	+	-	±	-
	18-1639	+	+	+	+	+	-	-	-
	18-1168	+	+	+	+	+	-	-	-

( 4 )

	18-1123	+	+	+	+	+	-	-	-
	18-1837	+	+	+	+	+	-	-	-
	18-1201	+	+	+	+	+	-	-	-
	18-0019	+	+	+	+	+	-	-	-
<b>Kaohsiung</b>	1302	+	+	+	+	+	-	-	-
<b>Hsian</b>	1305	+	+	+	+	+	-	-	-
	2571	+	+	+	+	+	-	-	-
<b>Tainan</b>	2579	+	+	+	+	+	-	-	-
<b>Hsian</b>	2543	+	+	+	+	+	-	-	-
	2564	+	+	+	+	+	-	-	-
	1489	+	+	+	+	+	-	-	-
	557	+	+	+	+	+	-	-	-
<b>Tainan City</b>	4315	+	+	+	+	+	-	-	-
	221	+	+	+	+	+	-	-	-
	509	+	+	+	+	+	-	-	-
	184	+	+	+	+	+	-	-	-
	E 40	+	+	+	+	+	-	-	-
<b>Chiayi Hsian</b>	E 61	+	+	+	+	+	-	-	-
<b>Taichung Hsian</b>	959	+	+	+	+	+	-	-	-
	132	+	+	+	+	+	-	-	-
<b>Hsinchu Hsian</b>	133	+	+	+	+	+	-	-	-

### 三、動物接種試驗：

將所有分離株行家兔，天竺鼠及中雞之人工感染試驗，顯示僅對中雞無感染性，至於天竺鼠及家兔大部分可在二個月之觀察期間內發病斃死，但無論斃死或健存者，皆可見結核病灶。其病變集中於肺、肝及脾、腎臟次之，偶而亦可見於生殖器官，胸膜及其他臟器。

結核病灶大小不一，或呈明顯單發或多發之乾酪化壞死（圖 1 A, B 及圖 2B），或呈液化之膿瘍灶（圖 2A）。急性斃死動物部份，亦呈全身性粟粒狀結核病變。

顯微鏡下，於肝、脾、肺、腎等實質器官可見結核結節。結核結節中心呈乾酪化壞死（圖 3）。感染期間較長久者少數尚可見中心壞死區有鈣化現象（圖 4）。病程較短之斃死動物結核病變呈進行性類上皮細胞增殖現象，壞死灶較小而不見中心壞死現象（圖 5）。但偶亦可見生殖道之嚴重化膿病變（圖 6）；膿瘍中細菌菌塊清晰可見，可能係其他化膿性細菌之併發感染。在進行性結核病灶中較易見朗罕氏巨細胞（Langhan's giant cells），但較老化之結核結節則不易見之。

## 討 論

本試驗於 68 例結核菌素陽性反應撲殺牛試材，行病原分離，僅得 28 例，其分離率似偏低。據李及蔡<sup>3)</sup> (1968) 之報告，於實施乳牛結核病撲殺政策之早期顯示有肉眼病灶之陽性牛較多；例如民國 48 年，有病灶之陽性牛為 88.8%，55 年則降為 75.5%。由於政府積極撲殺陽性反應牛，病牛罹病期間縮短，無病灶之陽性反應牛乃逐年增加。又黃等<sup>7)</sup> (1963) 報告指出有結核病灶與無結核病灶之送檢試材，其塗抹片經抗酸性染色檢查，發現有病變之試材大抵可檢出抗酸性菌，而無病變者却未檢出，柴田等<sup>14)</sup> (1954) 之報告，於 38 例病材中直接分離出結核菌僅 28 例，但經動物接種後再行分離，則可得 100% 之分離率。又據根本<sup>13)</sup> (1969) 之報告，病材經由處理後，可使部份之結核菌死滅，故菌數少時往往不易分離病原。本試驗送檢試材中無病變者約佔 65%，且採用直接分離法進行病原分離，以及部份送檢病材保存欠佳，足見其影響分離率之可能性。若改用動物接種法，使菌體於動物體內增殖，並把雜菌自然過濾後，再行分離當可提高分離率。

筆者等所分離之 28 菌株，經由多種生化試驗及化學試藥之感受試驗，結果顯示對 Catalase 之弱反應而知分離株屬結核桿菌。對 tellurite 之還原陰性反應則表示所分離之結核桿菌屬哺乳動物型。又 Niacin 反應陰性以及分離株對 INH、TCH、Neotet、SM 及 RIF 等試藥之敏感反應則區別了人型菌。雖然 *M. fortuitum* 在培地中亦可以產生 Niacin 但 *M. tuberculosis* (即人型結核桿菌) 則能產生大量之 Niacin。又人型結核桿菌雖對 INH、Neotet、SM 及 RIF 敏感，但在含 TCH 之培地中仍可發育。至於分離株對試驗動物之病原性試驗方面，人型結核桿菌對天竺鼠有強烈感染性，但對家兔及鷄則無病原性，而牛型結核桿菌則對中鷄無感染性，而在天竺鼠及家兔體內則產生進行性結核病變。因此，綜合上述種種試驗成績，證實本次實驗之所有分離株皆為牛型結核桿菌。

劉<sup>8)</sup> (1977) 曾由南部屠宰場之屠宰豬一萬例中，以病理檢查類似結核性淋巴腺炎 174 例中，檢出 120 例類似哺乳動物型結核病，此是否為牛型菌或是人型菌值得探討。又據統計歷年來牛結核病大都以中南部地區較為嚴重，於鮮乳價格低時，農民往往以鮮乳參與飼料中飼餵豬隻，亦可能使豬隻感染牛型結核菌。

吾國對結核病牛均採取結核菌素之檢驗與撲殺措施，迄今已 20 餘年，李及蔡<sup>3)</sup> (1968)，王<sup>1)</sup> (1964)，黃<sup>6)</sup> (1969) 等曾進行本病之調查。從他們之調查報告中顯示在結核病牛之根除政策下，患畜之發現率曾降至接近先進國家之成績。但最近二年來，本病之檢出率又相繼回升，可見本病仍然為害吾國之乳牛，並威脅公共衛生。此外，乳牛往往有結核病灶，但呈結核菌素陰性反應之所謂偽陰性反應 (Fals negative reaction) 現象。這些牛往往成為漏網之魚未被淘汰，而成為未來之污染源，不利於結核病之淨化工作。大熊<sup>12)</sup> (1971) 也曾就千葉縣之一牧場進行病原之調查，除應用結核菌素外，並用補體結合反應，Kaolin 反應及血球凝集反應等血清反應法，獲良好結果。又謝等<sup>11)</sup> (1959) 曾就結核菌素與血球凝集反應 (HA) 進行比較試驗，雖無完全平行的成績，但仍有部份結核菌素陰性反應牛呈血球凝集反應陽性病例。為徹底肅清本病，除結核菌素之應用外，似當開發其他診斷方法，以求確切淨除結核病牛，以保障國人之健康。

## 誌 謝

本項試驗曾蒙國科會研究獎助金及農復會之加速農村建設計畫的補助，屏東、高雄、臺南、嘉義、彰化、臺中、新竹等縣及臺南市家畜疾病防治所之協助送材，農復會吳技正福明、德籍教授 Dr. Hummel 技術上之協助，使本項試驗得以順利完成，謹申謝忱。

### 參考文獻

1. 王銘堪 (1964) : 在臺灣 Tuberculin 皮內反應陽性牛病變之統計的考察。臺灣省家畜衛生試驗所研究報告, 第二期, 88~95。
2. 王銘堪 (1968) : 十年來臺灣省乳牛結核病防治之經過。臺灣畜牧獸醫雜誌, 第二卷二期, 51~84。
3. 李太矜、蔡義雄 (1968) : 民國 54 與 55 兩年間臺灣省乳牛結核菌素皮內反應牛病理解剖成績。臺灣畜牧獸醫雜誌, 第二卷三期, 25~28。
4. 陳友仁、高建祥 (1959) : 臺灣結核病乳牛之病理解剖。臺灣省畜牧獸醫學會報, 第三期, 45~54。
5. 陳友仁、曾望生、王宗枝 (1960) : 關於由臺灣結核病乳牛分離之結核菌菌型之研究。臺灣省畜牧獸醫學會報, 第四期, 5~9。
6. 黃文池 (1969) : 本省畜牧事業成就之簡介。臺灣畜牧獸醫雜誌, 第三卷三期, 1~11。
7. 黃榮坤、詹益波、高光炎、廖述吉、林進發、劉義雄 (1963) : 結核病奶牛之病理解剖學研究。臺灣省家畜衛生試驗所研究報告, 第一期, 48~50。
8. 劉正義 (1977) : 臺灣南部屠宰豬類似結核病淋巴腺炎。中華民國獸醫學會雜誌, 第三卷二號, 17~22。
9. 劉榮標 (1968) : 三年來畜牧獸醫事業之成就: 乳牛疾病防治。臺灣畜牧獸醫雜誌, 第二卷三期, 1~4。
10. 劉榮標 (1972) : 一年來畜牧獸醫事業之成就: 家禽畜疾病防治。臺灣畜牧獸醫雜誌, 第六卷四期, 1~4。
11. 謝竹茂、楊子儒、劉然炎 (1959) : 牛結核病紅血球凝集反應之研究 (I)。臺灣省畜牧獸醫學會報, 第三期, 39~44。
12. 大熊俊一 (1971) : 關於結核牛診斷法之研究。臺灣省畜牧獸醫雜誌, 第五卷 1~2 期, 5~18。
13. 根本久 (1969) : 牛結核病, 84~91, 原色ウシの病氣, 家の光協會, 日本農林省家畜衛生試驗場。
14. 柴田重孝、屋部憲清、根本久、東量三、川西康夫、田雄嶋嘉 (1954) : 牛の結核病に關する研究: 淘汰牛 57 例の細菌學的檢索。日本家畜衛生試驗場研究報告, 第 28 號, 143~160。
15. Fichandler, P. D., Osborne, A. D. (1966) : Bovine tuberculosis in swine. J. Am. Vet. Med. Assn. 148; 167—169.
16. Francis, J. (1958) : Tuberculosis in animal and man: A study in comparative pathology. Cassel & Co. LTD., London, P. 177.
17. Hejlícek, K. (1970) : The pathogenicity of *M. bovis* in pigs. Acta. Vet. 39: 71—76.
18. Karlson, A. G. (1964) : Tuberculosis. In Dunne, H. W., Disease of Swine. 2 nd. Ed. P. 472—487.
19. Katikaridis, A. G. (1969) : The mycobacteria responsible for tuberculosis among cattle slaughtered at Munich. Inaug. Diss., Tieraztl. Fak., München. P. 48.
20. Laboratory methods in veterinary mycobacteriology. (1974) : The isolation and identification of mycobacteria. Veterinary Services Laboratories, Animal and Plant Health Inspection Service, U. S. Department of Agriculture. Ames. Iowa.

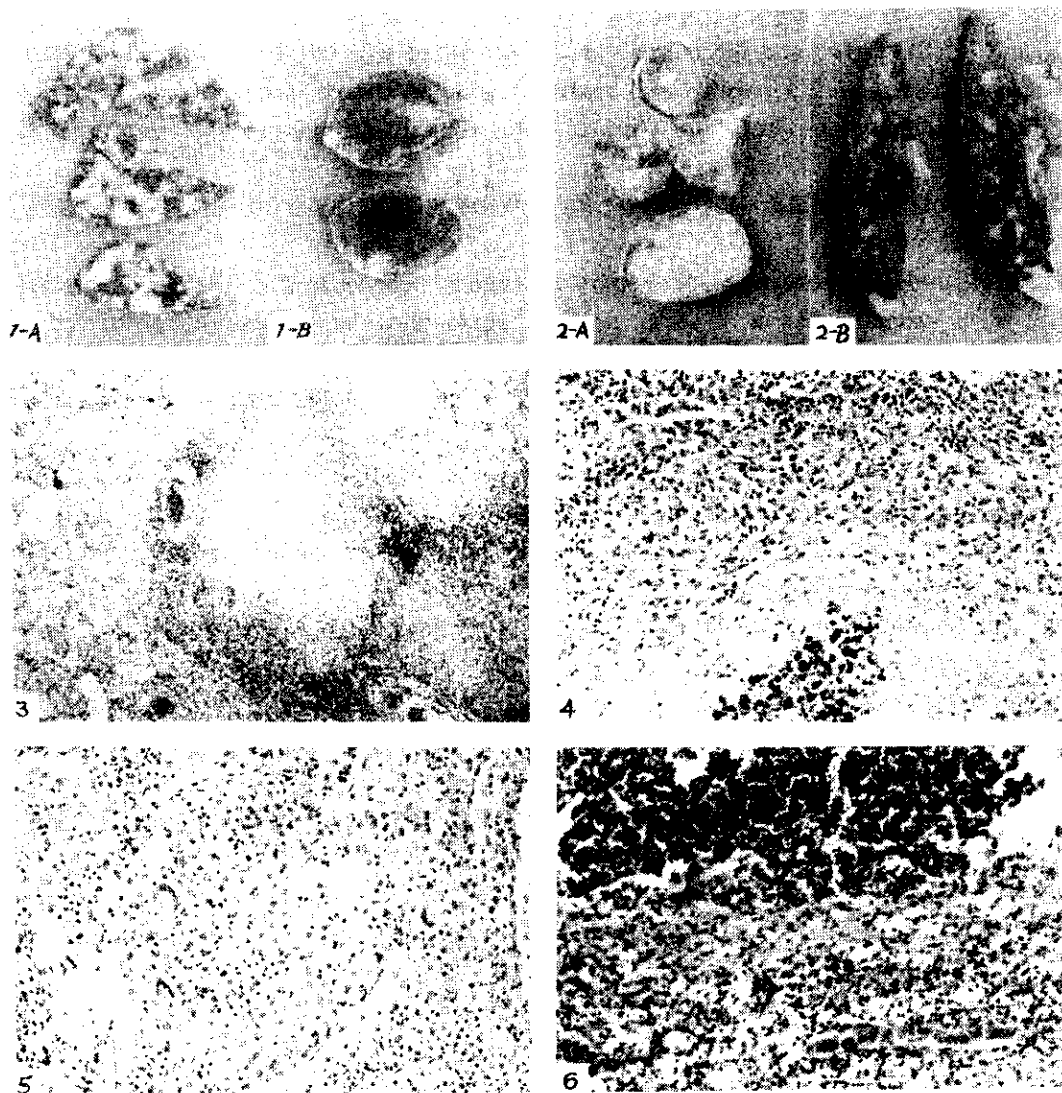


圖 片 說 明

圖1. 接種牛型結核桿菌42日後死亡之實驗兔之肺 (A) 及腎 (B)。(A) 顯明的羣集的結節狀質塊散佈於肺實質中 (B) 圓形的結核節在腎臟之被膜下皮質部。

Fig. 1. Portions of lung (A) and kidney (B) from an experimental rabbit died 42 days after inoculation with *M. bovis*. (A) Sharply demarcated, confluent, nodular masses disseminate throughout the lung parenchyma. (B) Spherical subcapsular tubercles in renal cortex.

圖2. 接種牛型結核桿菌 39日後死亡之天竺鼠之生殖器官 (A) 及脾臟 (B)、(A) 輸卵管 (上及中右) 及子宮 (下) 腔內充滿膿樣物, 輸卵管襞 (中左) 則可見獨自分離及羣集之結節狀質塊。(B) 顯明之結節狀質塊密佈於脾實質中。

Fig. 2. Portions of female reproductive organs (A) and spleen (B) from an experimental guinea pig died 39 days postinoculation with *M. bovis*. (A) The uterine tube (Upper

and middle right) and the uterus (lower) are filled with pus-like substances in their lumens. Some well separated and confluent nodular masses are seen in the fimbriated portion of oviduct. (B) Sharply demarcated nodular masses appeared in spleen.

圖3. 圖 1 A 之結核病變組織相結核結節中心乾酪化壞死並繞以顯着增殖之大吞噬細胞及肉芽組織層，40倍。

Fig. 3. Histologic appearance of pulmonary tuberculosis shown in Fig. 1A. The tubercles show central areas of caseous necrosis surrounded by a zone of proliferating macrophages and granulation tissue. x40

圖4. 圖 1A, 肺結核之結核結節鈣化發生於中央之乾酪化壞死區並圍繞以大吞噬細胞及肉芽組織層；其外再繞以肉芽組織及淋巴細胞層，100 倍。

Fig. 4. Tuberculosis of the lung shown in Fig. 1A. A tubercle with a central focus of calcification within a mass of caseous necrotic tissue enclosed by a zone of macrophages and granulation tissue, and surrounded by a zone of granulation tissue and lymphocytes. x100

圖5. 圖 2B 之接種天竺鼠之肺結核增殖型之結核病變。大吞噬細胞增殖明顯，混以新形成之巨大細胞但不見壞死及鈣化灶，200 倍。

Fig. 5. Tuberculosis of the spleen of an inoculated guinea pig (Fig. 2B) A productive type of lesion with extensive hyperplasia of macrophages and the formations of giant cells. Neither necrosis nor calcification present. X200.

圖6. 圖 2A 之子宮組織相，膿樣物質堆集在腔內；子宮內膜已遭破壞，並聚集以大吞噬細胞及淋巴細胞為主之炎症層。100 倍。

Fig. 6. Histogenic appearance of uterine shown in Fig. 2A. Purulent exudates accumulated within the lumen, whereas the endometrium was destroyed and replaced by an inflammatory zone rich in macrophages and lymphocytes. x100



## The Isolation and Identification of Tuberculosis Pathogens in Tuberculin-Positive Dairy Cows in Taiwan

S. S. Chen, J. F. Su, Y. F. Lin, S. C. Liao,  
C. S. Cheng, J. S. Chang, C. I. Liu

### Summary

Of total about 39,000 dairy cows tested with mammalian tuberculin, 68 positive cases were eradicated and sampled for Mycobacterial isolation and identification. Of which, 28 strains were cultured with Herrold's media. Culture characteristics, biochemical tests and animal pathogenicity tests of the isolates were made for the determination of the types of tuberculosis. All the isolates were sensitive to isonicotinic acid hydrazid (INH), thiophen-2-carboxylic acid hydrazid (TCH), neotetrazolium chloride (Neot.), streptomycin (SM) and rifampin (RIF), but were negative in niacin test. Positive responses were obtained on both tests in inoculated guinea pigs and rabbits, whereas test results in chicken were negative. Therefore, *M. bovis* is considered as the main cause of tuberculosis in cattle in Taiwan, as a rule.