

猪及牛假性狂犬病之病理變化

王金和 楊喜吟 呂榮修 鍾明華 李全

1979年7月至今，由全省發生猪假性狂犬病猪場取回病材，供病原體分離及病理切片，以研究野外病例之病理變化，結果顯示每一病例都有非膿性腦炎病變， $\frac{1}{3}$ 病猪可見肝、脾、肺、腎上腺或扁桃腺之局部壞死，而且於同一養猪場，可同時看到無內臟病變與有內臟病變之病例。

將分離到的假性狂犬病病毒，由皮下、靜脈、鼻腔、口服及接觸感染實驗猪，以研究不同路徑感染及其所造成之病變；結果以鼻腔及同居感染之腦病變最為嚴重，而皮下、靜脈、口服及接觸感染可造成不同程度之內臟壞死，鼻腔感染猪隻無內臟病變。

由猪分離的假性狂犬病病毒，分由氣管內、肌肉及皮下接種牛隻；由氣管內接種牛隻，於接種後六天發病，其症狀包括臥地不起、無神、呼吸急促、劇癢，局部皮膚抓傷，切片僅於延腦見淋巴球圍管，嗜酸性球皮膚炎，輕度間質性肺炎。由肌肉內接種牛隻，於接種後9天發病，除肺正常外，其他症狀及病變都與氣管內接種者相同。

猪假性狂犬病於1971年，在臺灣南部地區首次發生^(6,7)，起初病猪之病變僅限於腦部之非化膿性腦膜炎^(9,10,12)，但自1978年底開始，病猪經解剖後，除了腦神經之病變外，又可見肝、脾、肺、腎上腺及扁桃腺之局部壞死。^(11,4)假性狂犬病造成不同病變的原因為何；目前尚無定論。可能係病毒毒力不同，感染劑量不同，或感染路徑不同而造成的。本實驗由野外病例的病變分佈及不同路徑人工感染實驗猪，以探求其造成不同病變的原因。

據國外文獻的報告，牛感染假性狂犬病必會死亡，而猪假性狂犬之死亡率與發病率遠不如牛嚴重，但常為帶毒者而傳播給牛^(2,3)。臺灣猪隻假性狂犬病如此猖獗，尤以近二年來為甚，時常引起哺乳猪的大量死亡，但無牛隻病例發生，此與外國截然不同，本研究為解答此一問題，由各種不同路徑感染牛隻，觀其發病情形及病理變化。

材料與方法

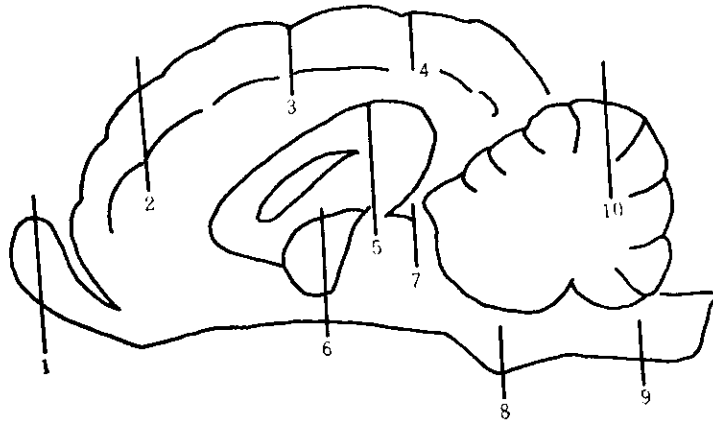
野外病例：由1979年7月至今，全省所發生之猪假性狂犬病病例，而向本所提供之病例。

實驗猪：由無假性狂犬病猪場購入六隻四週齡小豬，飼養於動物舍。一隻做對照，其餘五隻分別由皮下、靜脈、鼻腔、口服及同居感染，劑量各為0.5 ml, $10^{6.0}$ TCID₅₀/ml

實驗牛隻：臺南市防治所結核病牛，送至本所撲殺，於撲殺之前採取三頭小牛，供病毒接種，其年齡分別為6月、8月、21月齡。三隻分別由氣管內、肌肉及皮下感染，其劑量分別為1 ml、2 ml、2 ml ($10^{7.0}$ TCD₅₀/ml)

病理檢查：動物經屍解後，觀察所有臟器之肉眼病變，採取腦、扁桃腺、肺、脾、肝、腎上腺等病材，固定於中性福馬林中，經石臘包埋切片，用蘇木紫及伊紅染色後於顯微鏡觀察其顯微病變腦之

各部位作詳細切片如圖一，以研究不同部位之病變。



圖一 腦的組織病理切片部位

- | | |
|-----------|-------|
| 1.嗅球 | 6.視丘 |
| 2.大腦半球前葉 | 7.四丘體 |
| 3.大腦半球運動區 | 8.腦橋 |
| 4.大腦半球後葉 | 9.延腦 |
| 5.胼胝體 | 10.小腦 |

病毒分離，自然感染病例之病猪多採取腦分離病毒，人工感染牛隻於解剖時採取唾液，氣管粘液、糞、腦橋等分離病毒。病材處理後接種於 RK-13 細胞中。

細菌分離：自然感染病例，大部採取內臟及腦，塗抹於 TSA 及血液培養基上，置於 37°C 保溫箱中，觀察其發育。

結 果

自然感染猪隻假性狂犬病之病理變化：病猪解剖肉眼可見肝、脾肺等器官的局部壞死，切片鏡檢於肝組織見局部區域之細胞染色較淡，許多嗜中性球及破裂的細胞核，充斥於其間；肺及脾組織切片，亦見局部壞死。腦切片見淋巴球及神經膠細胞增生，示典型的非化膿性腦膜腦炎。許多病例並無內臟之局部壞死，而僅有腦的病變。同一養豬場，同一次發生的病例，內臟有局部壞死的約佔 1/3。病毒分離於 PK-15 細胞，可見 CPE，另細菌分離，有時可由病猪腦組織分離到鏈球菌，但此病猪經切片觀察，仍示非化膿性腦膜腦炎。於腦及臟器都可機包涵體。

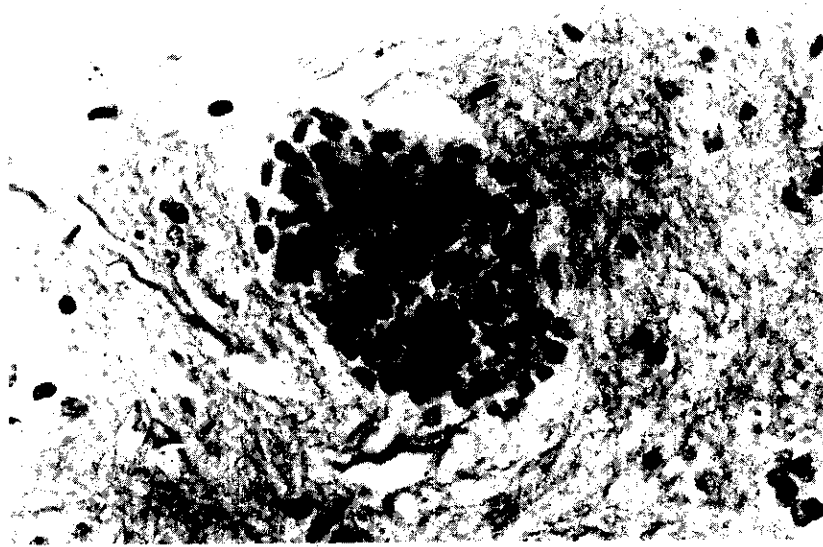
人工感染猪隻之病理變化：由各種不同路徑感染猪之病理變化見表一。

表一、各種感染路徑之猪假性狂犬病病變

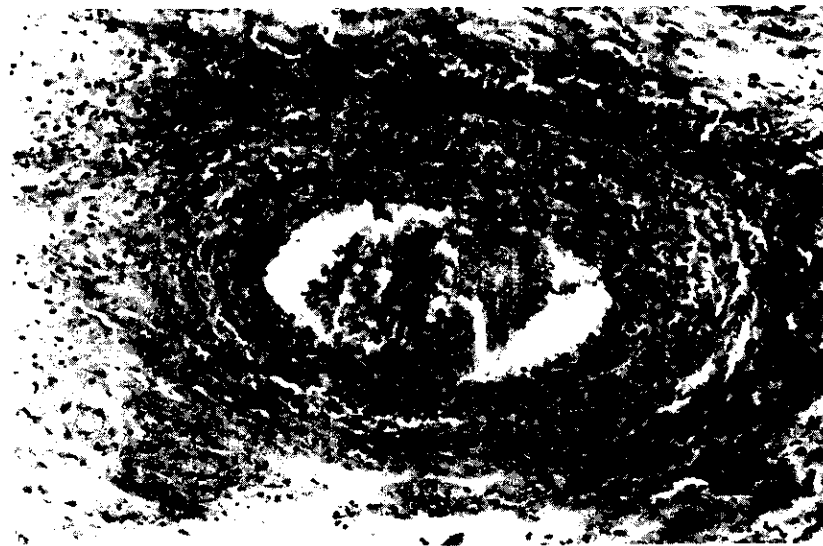感染途徑	腦										肝	脾	肺	扁桃腺	腎上腺
	嗅球	前葉	運動區	後葉	胼胝體	視丘	四丘體	腦橋	延腦	小腦					
皮下		+		-	+		-		-	-	+	-		-	+
鼻腔	+	+	+	+	+	+	+	+	+	+	-	-		-	-
口服		-		+	-				-	-	-	-		+	-
靜脈		-		-	-				-	-	-	-		+	-
同居		+	+	+		+	-				+	+	+		

註：+：表示腦之非化膿性腦膜腦炎或內臟之局部壞死。
-：表示正常

人工感染牛隻之病理變化：經氣管內接種病毒牛隻7天後發病，症狀有臥地不起，沒精神，體溫 39.3°C 呼吸急促（137次/分），頭皮擦傷，脫毛局部充血切片見血管先及嗜酸性球性皮膚炎（圖三）。解剖並無肉眼病變，切片見肺充血，少量嗜中性球浸潤，腦切片僅於延腦見少量淋巴球浸潤於血管週圍（圖二），其他部位腦組織正常，病毒分離於氣管內及腦脊液。氣管及肌肉接種牛隻，於接種後9天發病，症狀與氣管內接種者相同，體溫 40.8°C ，離接種部位一公尺大之下肢皮膚劇癢，局部抓傷，脫毛充血，解剖後肉眼不見任何病變，腦及皮膚切片所見的病變（圖三）與氣管內接種者相同。皮下接種牛隻經9天並未發病，解剖切片後，所有組織皆正常。後二隻由腦、唾液、氣管及糞便經病毒分離都為陰性。



圖二、氣管內接種牛隻，於延腦可見少量淋巴球浸潤於血管週圍



圖三、氣管內接種牛隻、皮膚片可見血管炎及嗜酸球性皮膚炎

討 論

野外豬隻病例，出現腦之非化膿性腦膜腦炎之比例甚高，達92% (23/25)，若以豬場計算，其比例達 100 %，非化膿性腦膜腦炎程度嚴重者，全腦皆可看到明顯的病變，故診斷假性狂犬病，似可以腦病變為準。出現內臟局部壞死之病變，佔所有病例的 32 % (8/25)；而且同一豬場同一次發生病例中，可見有內臟病變與僅有腦病變之二種不同病例，同一豬場同一次所發生之病例，應由同一種病毒引起⁽⁵⁾，其導致不同之原因，可能係感染路徑不同之故，因本實驗之人工感染豬隻部分，可見不同感染路徑，會造成不同之病變。皮下感染大腦前葉及胼胝體有非化膿性腦炎，肝及腎上腺切片，可見局部壞死，鼻腔感染豬隻，可見嚴重腦炎，但各臟器物切片不見任何病變，口服、靜脈接種及同居感染，亦可見各內臟之病變，同居感染病例之腦炎及內臟病變，都比另二隻嚴重。

人工感染牛隻，於接種後 7—9 天發病，延腦切片見非化膿性腦炎，可以證明臺灣所分離的假性狂犬病，仍會感染牛，而使牛致死，臺灣沒有牛假性狂犬病病例，並非牛對臺灣分離的毒株不具感受性，而是沒有接觸到病豬的機會，因臺灣的豬牛分開飼養的緣故，牛隻於接種後，由糞、唾液、鼻液、並未分離出病毒，而牛感染後，並不排毒。因此牛隻不會互相傳染。

由此次不同路徑感染實驗豬所造成之病變，可推測野外病例之感染路徑，若僅有腦前半部之病變，而無內臟局部壞死之病豬，可能由鼻腔感染直接進入嗅球，此種感染方式，血中抗體無法與病毒接觸，不能阻止豬隻發病。由口感染，可造成扁桃腺之嚴重壞死。除了鼻腔感染外，其他感染途徑都可引起不同程度的內臟傷害。

誌 謝

本實驗蒙農發會69農建1.2產007補助全部經費，謹此謝意。

參 考 文 獻

1. Baskerville, A. 1972. Ultrastructural changes in the pulmonary airways of pigs infected with a strain of *Aujeszky's disease virus*. Res. Vet. Sci. 13 : 127.
2. Blood, D. C. , J. A. Henderson, and O. M. Radostits. 1979. *Pseudorabies*. p. 686 : In Veterinary Medicine, fifth edition, Baillier Tindall. London, England.
3. Buxton A. , G. Fraser. 1977. *Aujeszky's disease*. p. 742. In Animal Microbiology. Blackwell Scientific Publications, London, England.
4. Hsu, Frank S. , B. C. Lin, D. G. Hu, and M. F. Jong. 1979. Pathology of prenatal and neonatal *pseudorabies* in swine. J. Chinese Soc. Vet. Sci. 5 : 1
5. Gutekunst, D. E. 1979. Latent *pseudorabies virus* infection in swine detected by RAN-DNA hybridization. J. A. V. M. A. 40 : 1568.
6. Lin K. F. , T. C. Chiu, M. H. Jong, Y. P. Lin, Y. H. Liu. 1976. The distribution of the neutralizing antibody against *pseudorabies* from slaughter pigs in Taiwan Region. Exper. Rep. Tai. Prov. Res. Ins. Anim. Health. 13 : 53.
7. Lin, S. C. , M. C. Tung, C. I. Liu, C. F. Chang, W. C. Huang and C. M. Cheng. 1972. An outbreak of *pseudorabies* in swine in Pingtung. Chinese J. Microb. 5 : 56.
8. Marè C. J. , J. P. Kluge. 1974. *pseudorabies virus* and *Myoclonia congenita* in pigs. J. A. V. M. A. 164 : 309.
9. Kluge, J. P. , C. J. Marè. 1974. Swine *pseudorabies* : abortion, clinical disease, and lesions in pregnant gilt infected with *pseudorabies virus (Aujeszky's disease)*. Am. J. Vet. Res. 35 : 911.

10. Tung, M. C. , C. I. Liu, C. C. Lee, and H. X. Kwang. 1974. Studies on *pseudorabies* : II. viral distribution and histopathology in experimentally infected swine. Taiwan J. Vet. Med. and Anim. Husb. 25 : 1.
11. Wohlgemuth, K. , P. F. Leslie, Reed, D. E. , D. K. Smiot. 1978. *pseudorabies* virus associated with abortion in swine. J. A. V. M. A. 172 : 478.
12. Yang, James P. S. , Philip T. Durffee, Ching-Hsien Ma, Chieh-Pao Chang, and Albert E. New. 1972. An epizootic of *Aujeszky's disease* in swine in Taiwan : virus isolation, identification, and seroepidemiological studies. Chinese J. Microb. 5 : 69.

Pathological Changes of Porcine and Bovine Pseudorabies

C. H. Wang, Y. S. Yang, Y. S. Lu, M. H. Dong and C. Lee

Summery

Naturally occurring cases of swine pseudorabies have been collected for isolation and pathological studies since August 1979. Nonsuppurative encephalitis was found in every outbreak. One third of those cases had focal necrosis of liver, spleen, lung, adrenal glands or tonsil. Both with and without internal damage cases were noted in every outbreak.

In order to study the relationship between different inoculation routs and different lesions, experimental pigs were subcutaneously, intranasally, intraorally and contctually inoculated with isolated Pr virus. Most severe brain lesions were found in intranasally inoculated pigs and contactual pigs. Various degree of internal damages were found in all inoculated pigs except intranasally infected pigs.

Experimaental calves were intratracheally, intramuscularly and subcutaneously inoculated with isolated Pr virus. Calf which was inoculated intratracheally was found unable to stand, depression, labered breathing, local cutaneous pruritus and erosion on the sixth day after inoculation. Perivascular lymphocytic cuffing in medulla oblongata, eosinophilic dermatitis and interstitial pneumonia were found in section. Calf which was inoculated intramuscularly showed the same signs and the same lesions except its normal lung on the ninth day after inoculation.