

賽鴿黃瘤症病例報告

楊喜吟 李淑慧

台灣省家畜衛生試驗所

禽類黃瘤症 (Avian xanthomatosis) 首先為美國學者 Peckham 在 1955 年報告發生於鴿的病例，⁽³⁾此後有多位學者相繼發現鴿的野外病例及兔的實驗感染病例。^(1,4) 本病的病因至今尚未完全明瞭，但其病理變化則頗具特異性。^(1,3) 在鴿子仍未有人報告，本文就發生於本省賽鴿之黃瘤症病理變化與原因加以描述及討論。

病 歷

淡水某鴿舍於 73 年間從比利時進口一批賽鴿，年齡均在一歲以下，畜主於進口後，為增加該賽鴿的飛翔能力，遂將鴿用飼料再額外添加不等量的紅花菜籽，並撒佈蛋黃後混勻曬乾而餵飼之。經過一段時間，畜主發現其中一隻的左腳膝關節皮膚逐漸變黃及腫脹，表面粗糙不平。起初，畜主自行以碘酒擦拭，但數週後仍未見效，同時該瘤樣物的生長極慢，食慾及精神均正常，畜主即不再以為意。至 74 年 8 月 12 日，因該賽鴿左腳瘤樣物稍微妨礙飛行，且外觀不良，畜主遂送來本所要求協助處理。經試以外科手術切除之瘤樣物，在細菌培養後，即置於 10% 中性福馬林溶液中固定，並以一般石臘包埋切片法切取 6 μ 厚之切片，用蘇木紫及伊紅染色 (hematoxylin and eosin stain) 後，置於光學顯微鏡下觀察。

肉眼病變

該賽鴿之左腳膝關節部位皮膚上有一約 2 \times 3 \times 3 公分大之不正球形橘黃色瘤樣物 (圖 1)，內部呈黃色實質樣結構。

微生物分離

瘤樣物內部經 Trypticase soy agar (T S A) 及 Blood agar 培養均為陰性。

組織病理變化

瘤樣物外被複層扁平上皮細胞，但僅由 2 至 3 層細胞構成，顯得極薄。表皮下含數個毛囊構造，而不見有腺體存在。瘤樣物主由多量的巨噬細胞及少量的纖維結締組織所構成，巨噬細胞的胞質內含大小不一的空胞，似泡沫狀，特稱為泡沫細胞 (foam cells) (圖 2)；其間有一些兩端尖細的梭狀透明晶體構造，成欄狀平行或交叉垂直而積聚成團塊，此種構造一般認為是膽固醇裂隙 (cholesterol clefts) 的特異性構造；晶狀物團塊周圍則有相當多的巨細胞浸潤，包括異物巨細胞 (foreign body giant cells) 及藍罕氏巨細胞 (Langhan's giant cells) 形成所謂膽固醇肉芽腫 (cholesterol granulomas) (圖 3、4)；另外尚有一些淋巴球及少量嗜酸性球的浸潤，而有些晶體構造形成的團塊內見到小區域的細胞變性及壞死。

討 論

黃瘤症在鴿甚少見，^(3,4) 發生於賽鴿更是首次報告。多數學者認為本病主要是脂肪代



圖1 賽鴿黃瘤症，左膝關節部位皮膚上有一約 $2 \times 3 \times 3$ 公分大之不正球形橘黃色瘤樣物。

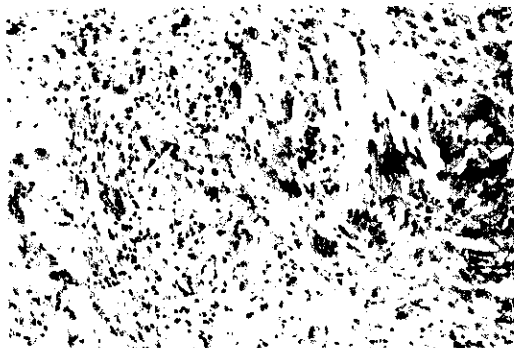


圖3 瘤樣物的組織病理變化，顯示有兩端尖細的梭狀透明晶體構造，成柵狀平行或交叉垂直而積聚成團塊，此晶狀構造即膽固醇隙裂（cholesterol clefts）；周圍則有巨噬細胞及巨細胞浸潤，形成膽固醇肉芽腫（cholesterol granuloma）。H&E, $\times 100$ 。

謝異常，使得膽固醇積聚於組織內所致，⁽¹⁾
^{2,4)}但何以不會積聚於脂肪組織或其他臟器則
仍未明瞭。⁽²⁾本病例之賽鴿經長時間餵飼含
高量紅花菜籽及蛋黃的飼料，可能因此造成脂
肪代謝的異常，而使得膽固醇過量的積聚所致
。本病在雞的發生率可達 5~40% 之高，⁽²⁾
本病例之鴿舍則僅有一隻賽鴿發生，可能是與
該賽鴿的嗜食性有關。黃瘤症患雞的血中膽固
醇量並無變化，但在患部皮下組織的含量（




圖2 瘤樣物的組織病理變化，可見大量含空胞的巨噬細胞的浸潤，此種巨噬細胞特稱為泡沫細胞（foam cell）。H&E, $\times 400$ 。



圖4 在膽固醇肉芽腫周圍浸潤的巨細胞，包括異物巨細胞（foreign body giant cells）及藍罕氏巨細胞（Langhan's giant cell）。H&E, $\times 400$ 。

4282 mg / 100 gm) 卻遠高於正常皮下組織
的含量 (154 mg / 100 mg)。⁽³⁾本病例
並未檢查膽固醇在血中及患部皮下組織的含
量，但由其特異性的病理變化即應可確診為黃
瘤症。

誌 謝

本報告之病材承許振祺先生提供，謹此表
示謝意。

參考文獻

1. Greve, J. H. and H. E. Moses. 1961. Histopathologic changes in xanthomatosis in chickens. J.A.V.M.A. 139: 1106-1110.
2. Johnson, R. M. and V. L. Sanger. 1963. Lipids in avian xanthomatous lesions. Am. J. Vet. Res. 24:1280-1282.
3. Peckham, M. C. 1955. Xanthomatosis in chickens. Am. J. Vet. Res. 16: 580-583.
4. Peckham, M. C. 1984. Xanthomatosis. In: Diseases of poultry. 8th edition. P. 760-761. Edited by Hofstad, M. S. Ames, Iowa: Iowa State University Press.

XANTHOMATOSIS IN RACING PIGEON

S. Y. Yang and S. H. Lee

Taiwan Provincial Research Institute for animal Health.

An uncommon case of xanthomatosis in racing pigeon has been reported herein. Characteristic gross and histopathologic

changes and etiology were described and discussed particularly.