

豬生殖與呼吸綜合症電子顯微鏡 診斷技術之建立

黎南榮* 林榮培 陳聖怡

台灣省家畜衛生試驗所豬瘟研究系

31-9

摘要 由台灣北部養豬場患有生殖及呼吸症狀之患豬診斷出受到豬生殖與呼吸綜合症 (PRRS) 病毒感染。利用無特定病原 (SPF) 豬之肺巨噬細胞 (SAM) 培養，可由患豬之肺、淋巴結及脾臟分離出具有細胞毒性的披衣病毒。SAM 接接種 PRRS 病毒第二天及第三天開始產生退行性變化與崩解。利用電子顯微鏡觀察感染 PRRS 病毒的 SAM，可於細胞質內擴張的粗糙網狀內皮系統及空泡內見到病毒顆粒。以磷鎢酸鹽負染色法亦可由感染 PRRS 病毒的 SAM 組織培養上澄液內，見到特異性的 PRRS 病毒顆粒。

關鍵詞：負染色，薄切片，豬生殖與呼吸綜合症

緒 言

自 1987 年開始，一種在臨床上造成母豬沉鬱、懷孕後期流死產，保育豬及肥育豬體溫上升、呼吸急促及間質性肺炎的新病發生於北美的美國及加拿大^[5]，疫情於發病數月後逐漸恢復正常。於 1990 年秋天此病傳入歐洲的德國，隨後傳播至荷蘭、西班牙、俄國及英國等。當初由於不明病因，暫定為神祕疾病 (Mystery swine disease)^[1, 5] 及因症狀而命名為豬藍耳病 (Blue-eared pig disease)、豬生殖與呼吸綜合症 (Porcine reproductive and respiratory syndrome; PRRS)^[6] 等。1991 年首先於荷蘭分離出病原並定名為 Lelystad virus^[7]。隨後於美國、英國、加拿大及日本亦被分離出來^[3, 4]，並依其 RNA 病毒之特性暫歸於披衣病毒科 (Togaviridae)。自民國 80 年以來本省養豬場陸續遭受不明豬病侵襲；懷孕母豬後期流死產，哺乳豬、保育豬及肉豬死亡率增加，斃死豬大都有間質性肺炎病變。經病毒分離，動物接種證實其病原為豬生殖與呼吸綜合症病毒^[2]，為瞭解 PRRS 病毒之致病機轉本試驗以電子顯微鏡技術及免疫電子顯微鏡技術觀察觀察 PRRS 病毒之性狀與細胞感染後之微細變化。

材料與方法

病毒分離：

採集患豬之肺、脾、扁桃腺、淋巴結等病材製成 10% 乳劑接種於 MA-104 株化細胞及由養豬科學研究所購入之 3~6 週齡無特定病原 (SPF) 豬製成肺巨噬細胞 (SAM)，於 37 °C 5% 二氧化碳之恆溫箱中培養。

鑄膜：

取 400 mesh 之銅網片經脫脂清洗後以醋酸戊酯 (amyl acetate) 泡製之 1% 膠體素 (collodion) 覆膜後再於真空蒸鍍器下加鑄一層炭膜增加其強度。

負染色：

病毒接種之巨噬細胞培養 2~3 天產生細胞病變效應 (CPE)。經凍結解凍三次再以低速遠心除去沉渣後以氣動式離心機 90,000 rpm 10 分鐘離心，利用 2% 磷鎢酸鹽進行負染色。

超薄切片：

接種 PRRS 病毒之 MA-104 及 SAM 細胞，培養產生 CPE 後，採取細胞經 4 °C 2,400 rpm

*抽印本索取作者

台灣省家畜衛生試驗所

分鐘離心。除去上澄液，以戊二醛、四氧化鐵固定，spurr 包埋厚切及薄切再以鈾鉛雙重染色，利用 Hitachi-600 加速電壓 75 KV 進行鏡檢^[1]。

結 果

1. 將豬生殖與呼吸綜合症病毒接種於 SAM 細胞，病毒於第二天開始產生圓化細胞病變，經負染色可見特異性約 55~80 nm 以球形為主之多形性披衣病毒顆粒（圖 1）。
2. 豬肺巨噬細胞於接種 PRRS 病毒之第二天開始圓化細胞病變，經薄切雙重染色，可見細胞質內粗糙網狀內皮系統擴張，明顯的空泡化。

某些網狀內皮系統及空泡內可見少許的病毒顆粒，細胞核內未見病毒顆粒。細胞質內之微細結構開始變化，粒線體腫脹但仍然可辨（圖 2）。至第 3 天大部份細胞發生崩解，薄切片檢查時細胞之微細結構如粗糙網狀內皮系統、高氏體，粒線體皆已崩解，細胞質之空泡內有大量之病毒顆粒（圖 3）。負染色時亦可見到大量病毒顆粒。

3. 豬生殖與呼吸綜合症病毒接種於初代豬肺巨噬細胞發育良好。接種 MA-104 株化細胞發育不佳。但初代 SAM 取得較為困難可再行探討其他株化細胞如 MARC-145 或 CL-2621 便於病毒之分離與培養。




圖 1 豬生殖與呼吸綜合症病毒，V：病毒顆粒。bar=100 nm

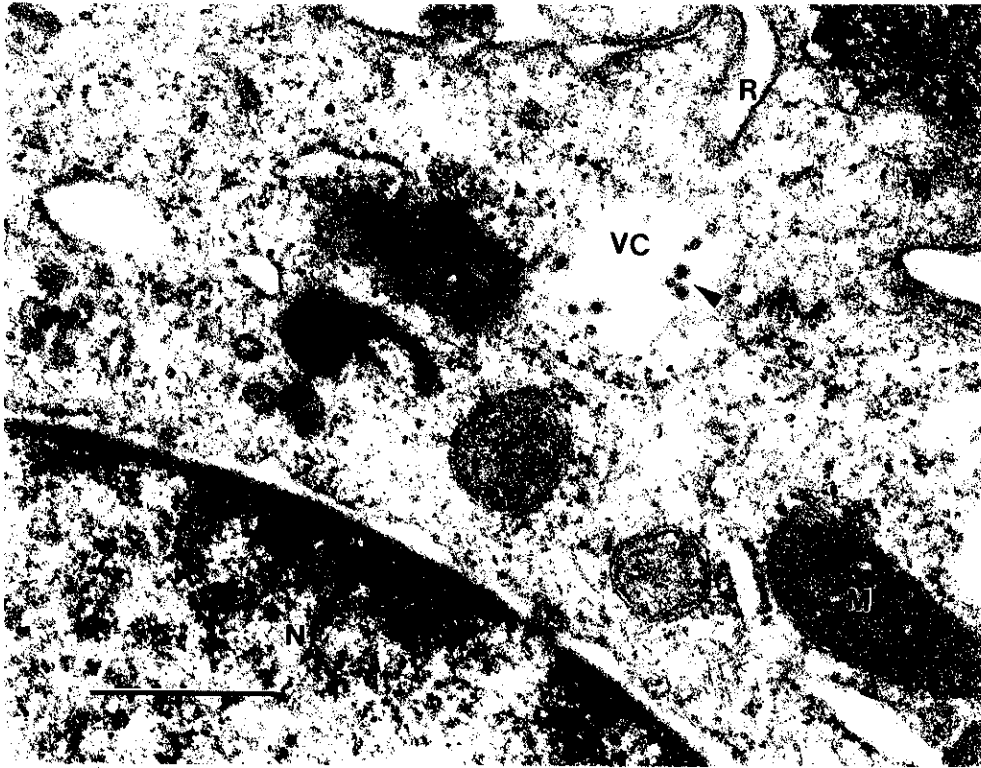


圖 2 接種豬生殖與呼吸綜合症病毒第二天之豬肺巨噬細胞：細胞質內空泡化之粗糙內皮系統有少量之病毒顆粒（箭頭）、M：粒線體、N：細胞核、VC：空泡。
bar = 500 nm

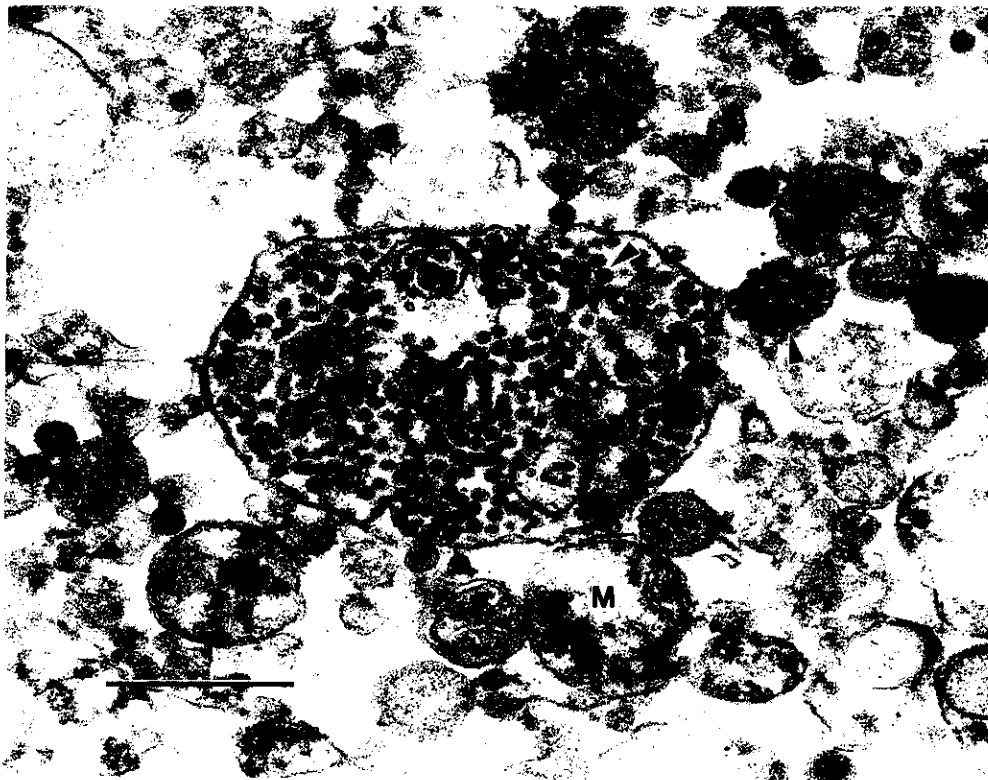


圖 3 接種豬生殖與呼吸綜合症病毒第三天之豬肺巨噬細胞空泡內有大量之病毒顆粒（箭頭）細胞微細結構崩解。M：粒線體、R：粗糙網狀內皮系統。
bar = 500 nm

討 論

豬生殖與呼吸綜合症於 1987 年首先於北美的美國及加拿大發生^[5]，經過三年後於 1990 年 11 月亦於歐洲發生。此病造成懷孕母豬流死產及產下虛弱小豬。小豬及肥育豬感染以間質性肺炎及呼吸症狀為主，造成養豬界重大損失。此病於 1991 年 Wensvoort 等首先分離出病原^[7]。本省於民國 80 年開始許多養豬場陸續遭受本病之侵襲，此病之病毒目前雖暫歸於披衣病毒 (Togaviridae) 但其負染色時外形極為明確與一般披衣病毒外形模糊不清差異極大。超薄切片時可於感染細胞內見到細胞質內粒線體擴張，網狀內皮系統擴張、空泡化且於空泡內見到特異性的病毒顆粒。病毒分離及培養以豬肺巨噬細胞效果較好，但巨噬細胞取得較為困難。MA-104 細胞株培養 PRRS 病毒時發育不良，可嚐試 MARC-145 或 CL-2621 細胞，可能會有較佳之結果。

誌謝 本試驗承呂蓮葉小姐精緻細密之電顯材料製備工作始得以完成，謹致萬分之謝意。

參考文獻

1. 陳家全、李家維、楊瑞森。生物電子顯微鏡學。國科會精儀中心。科儀叢書：4, 1991。
2. 張志成、鍾文彬、林敏雯、翁仲男、楊平政、邱雲棕、張文發、朱瑞民。臺灣地區豬繁殖與呼吸道症候群 I. 病毒分離。中華民國獸醫學會雜誌。Vol. 19, NO. 4, 268-276. 1993。
3. Collins JE, Benfield DA, Christianson WT, Harris L, Hennings JC, Shaw DP, Goyal SM, McCullough S, Morrison RB, Joo HS, Gorcyca D and Chladek D. Isolation of swine infertility and respiratory syndrome virus (Isolate ATCC VR - 2332) in North America and experimental reproduction of the disease in gnotobiotic pigs. *J. Vet. Diagn. Invest.* 4 : 117-126, 1992.
4. Dea S, Bilodeau R, Athanassious R, Sauvageau R and Martineau GP. PRRS Syndrome in Quebec: isolation of a virus serologically related to Lelystad virus. *Vet. Rec.* 130 : 167, 1992.
5. Keffaber KK. Reproductive failure of unknown etiology. *A. A. S. P. Newsletter.* 2 : 1-10, 1989.
6. Pol JMA, van Dijk JE, Wensvoort G and Terpstra C. Pathological, ultrastructural, and immunohistochemical changes caused by Lelystad virus in experimentally induced infections of mystery swine disease (synonym: porcine epidemic abortion and respiratory syndrome (PERARS)). *Vet. Quart.* 13 : 137-143, 1991.
7. Wensvoort G, Terpstra C, Pol JMA, ter Laak EA, Bloemrad M, de Kluiver EP, Kragten C, van Buiten L, den Besten A, Wagenaar F, Broekhuijsen JM, Moonen PLJM, Zetstra T, de Boer EA, Tibben HJ, de Jong MF, van't Velt P, Groenland GJR, van Gennep JA, Voets MTh, Verheijden JHM and Braamskamp J. Mystery swine disease in the Netherlands: the isolation of Lelystad virus. *Vet. Quart.* 13 : 121-130, 1991.

Establishment of an electron microscopic method for the detection of porcine reproductive and respiratory syndrome virus

N. J. Li*, Y. P. Lin, S. Y. Chen

Taiwan Animal Health Research Institute. Taiwan, R. O. C.

SUMMARY An outbreak of porcine reproductive and respiratory syndrome (PRRS) was diagnosed in the pig farm located in northern Taiwan. A cytopathic virus was isolated from the lung, lymph node and spleen of affected pigs using alveolar macrophages of primary specific-pathogen free piglets. The swine alveolar macrophages (SAM) were degenerated and lysed on the second and third days post inoculation. Examination of the infected SAM by transmission electron microscope revealed viral particles within the dilated rough endoplasmic reticulum and cytoplasmic vacuoles. Viral particles were observed from the supernatant of PRRSV infected SAM monolayer by the phosphotungstic salt negative stain.

Key words: *Negative stain, thin section, porcine reproductive and respiratory syndrome*

*Corresponding author

Taiwan Animal Health Research Institute. Taiwan, R. O. C.