

# 病例報告：鱒魚病材分離 *Lactococcus garvieae* 菌之生物學性狀

陳 清\* 柯浩然 詹益波 劉培柏

台灣省家畜衛生試驗所 製劑研究系

**摘要** 民國八十五年三~四月間，在台灣北部某約一公頃流水式養鱒池，飼養 12~13 萬尾鱒魚，發生 400~500 尾斃死病例。現場病例可見病魚眼球混濁突出、出血及潰瘍。剖檢病變：肝臟褪色，膽囊腫大，脾臟、腎臟均腫大，呈黑暗紅色。以血液培養基、腦心浸膏培養基、胰蛋白培養基及 SS 培養基培養分別置於 25 °C、37 °C 及 45 °C 培養 18~24 小時之結果，除在 SS 培養基及置於 45 °C 之培養基均不發育外，在其他各供試培養基均呈現幾近單一形態菌落，以 3% KOH 測試結果為格蘭氏陽性菌。鏡檢呈雙球性或短鏈狀，以 API 32 Strep 快速鑑定結果，判定為 *Lactococcus garvieae*。藥物敏感性試驗結果，ampicillin 及 erythromycin 效果最好。本病例為台灣從鱒魚病材分離出 *Lactococcus garvieae* 之首次報告。

**關鍵詞：**鱒魚，眼球出血，*Lactococcus garvieae*，Ampicillin，Amoxicillin。

## 緒 言

鱒魚之養殖在台灣地區已日漸發展，由於其偏嗜較冷（10~15 °C）之飼養溫度以及清淨之流水，因此大部份養殖在北部及山區有流水之山谷或較冷地區。一般在使用清淨流水式及較冷季節，病例之發生甚少，惟在密飼、較高溫度、氣候轉變或其他不良飼養環境下病例之發生就無可避免。茲謹將北部某養鱒池發生之病例提出報告如下：

## 材料與方法

### 病 例

85 年 3~4 月間北部某養鱒場，約一公頃流水式魚池，飼養 12~13 萬尾之鱒魚，據業者告稱已有 400~500 尾發生斃死。經前往現場瞭解觀察採材，可見到撈起之鱒魚眼球混濁突出，出血或潰爛之症狀（如圖 1）。採樣帶回實驗室解剖及細菌分離培養。在解剖病變方

面，由剖檢 5 尾之肝臟均可見褪色，其中二尾膽囊腫大，黑暗紅色；5 尾全例脾臟腫大，黑暗紅色；腎臟亦全例腫大，黑暗紅色；眼球出血 5 尾中有二尾，雙眼球缺損一尾，外觀上無多大變化者二尾。細菌分離培養，剖檢 5 尾之肝臟、脾臟、腎臟及眼球，以血液培養基、腦心浸膏培養基、胰蛋白培養基及 SS 培養基分別置於 45 °C、37 °C 及 25 °C 三種不同溫度下培養 18~24 小時之結果，除各病例病材在 SS 培養基不發育外，其他各種供試培養基均呈現幾近單一型態菌落，在血液培養基上均無溶血現象。唯在 45 °C 狀態下均不發育。

### 分離菌之性狀

在腦心浸膏培養基之發育菌落，為乳白色單獨菌落，大小均一性（如圖 2）。在馬血液培養基發育微小略帶光澤性菌落，無溶血現象（如圖 3）。以 3% KOH 測試其格蘭氏性狀為陽性。觸酶反應及氧化酶反應均為陰性。單染色

\*抽印本索取作者  
台灣省家畜衛生試驗所

鏡檢呈雙球性或成短鏈狀（如圖 4）。在電子顯微鏡下未見到鞭毛，但可見到線毛樣物（pili-like substances，如圖 5）。其生化鑑定以快速 API 32 Strep 鑑定結果，判定為 *Lactococcus garvieae*，其詳細生化性狀如表 1。

### 分離菌對實驗動物之致病性試驗成績

將分離菌培養於胰蛋白肉羹培養基，於 37 °C 培養 18 小時，分別注射於 13~15 公克之小白鼠及 40~50 公克之錦鯉魚，以觀察其對實驗動物之致病力，試驗結果並未能使這些供試動物發生病害詳如表 2。

### 分離菌之藥物敏感性試驗成績

使用 ampicillin、amikacin、chloramphenicol、chlortetracycline、erythromycin、lincomycin、gentamicin、rifampicin、tetracycline、trimethoprim、nalidixic acid、nitrofurantoin、kanamycin、oxytetracycline 及 streptomycin 等 15 種抗菌物質做濾紙圓盤藥物敏感性試驗之結果，得知以 ampicillin 及 erythromycin 效果最好。chloramphenicol、kanamycin、nitrofurantoin 及 gentamicin 等效力不甚理想，至於其他多種供試藥物幾無任何制菌作用。其詳細情形如表 3。

## 討 論

魚類之寄生蟲病、細菌性疾病以及病毒性疾病可以說和陸上動物一樣，困擾著水產養殖業者。由於本省地處副亞熱帶氣候，細菌之繁殖蔓延相當迅速，因此其為害亦頗為廣泛與嚴重。無論是淡水養殖或海水養殖，細菌性疾病之發生屢有所報告。在淡水養殖魚方面，如吳郭魚、香魚等之鏈球菌症，海水養殖魚類如金目鱸、臭都魚等之鏈球菌症，其發生可以說屢見不鮮<sup>[1, 2, 3, 5]</sup>。本次筆者等報告之鱒魚 *Lactococcus garvieae* 在鱒魚之感染症狀、培養性狀與形態上和鏈球菌頗多相類似，極易誤判。然而本菌屬（Genus *Lactococcus*）依據 Bergey's Manual of Determinative Bacteriology（ninth edition 1994）<sup>[4]</sup>之記載並不包括於 Bergey's Manual of Systematic Bacteriology

Bacteriology，而是於 1986 年由 Schleifer 等所提倡建立，主要包含 *Lactic streptococci*、*Streptococcus lactis*、*Streptococcus raffinolactis* 及某些乳酸菌如 *Lactobacillus hordniae* 及 *Lactobacillus xylosus* 等新近被記述之菌種，因此在形態上與一般所謂鏈球菌頗多相似。本菌主要存在於日常生活及植物產物中。在水產養殖病材因係首次分離，故特別提出檢討與報告。

本次分離菌雖以小白鼠及錦鯉魚等供為接種試驗，對於該等供試動物並未出現致病現象，推測本菌雖由鱒魚病材幾可純粹分離培養，但似乎要有其他誘因，如水質不良、氣候變化或其他環境因素之緊迫才可造成鱒魚之致病。至於其防治措施經改善水質，防止水源污染，使用 ampicillin 及 amoxicillin 5 kg / ton 飼料餵飼，降低飼養密度，並打撈病死魚燒燬後，經一週即漸獲改善。另據養殖業者告稱，86 年 4 月間相類似之症狀又出現在該養殖場，經以緊急藥物控制及降低飼養密度，現已獲控制，因此特別提出報告，以供業者參考。

**誌謝** 本菌電子顯微鏡照片承本所黎南榮主任之協助拍製，謹致萬分之謝忱。

## 參考文獻

1. 陳清、柯浩然、盧泰志。香魚鏈球菌感染症之病例報告一病原之分離、動物接種及藥物敏感性試驗。水產動物防疫簡訊。雲林縣家畜疾病防治所編印。8：7-10. 1996
2. 鄭錦德。鏈球菌症 (Streptococcosis)。台灣省水產動物疾病檢驗病例報告彙編，雲林縣家畜疾病防治所編。35-42. 1992
3. 鹽滿捷夫。ニジマスの連鎖球菌症。魚病圖鑑。綠書房。154. 1988
4. Bergey's Manual of Determinative Bacteriology, ninth edition。Genus *Lactococcus*. 528-529. 1994
5. Valerie I., Roberts R. J. and Bromage N. R.。Streptococcal infections, Bacterial diseases of fish. 196-210. 1993

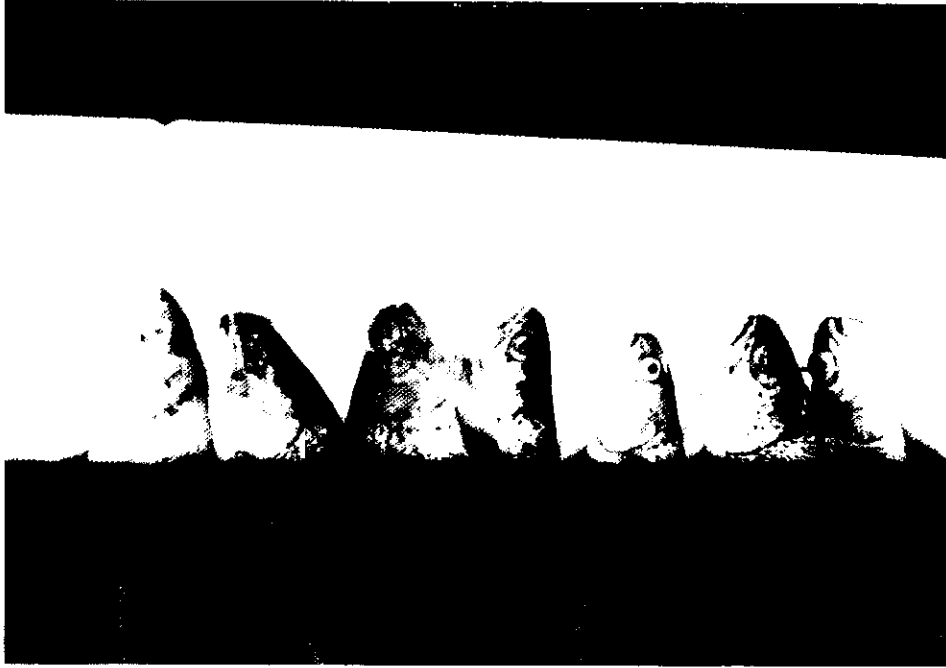

圖 1 鱒魚病材可見到眼球混濁、突出與出血等症狀




圖 2 由鱒魚眼病材在腦心浸膏培養基上分離培養所得之乳白色菌落形狀




圖 3 鱒魚病材分離菌在血液培養基上發育成閃亮細小菌落（無溶血現象）

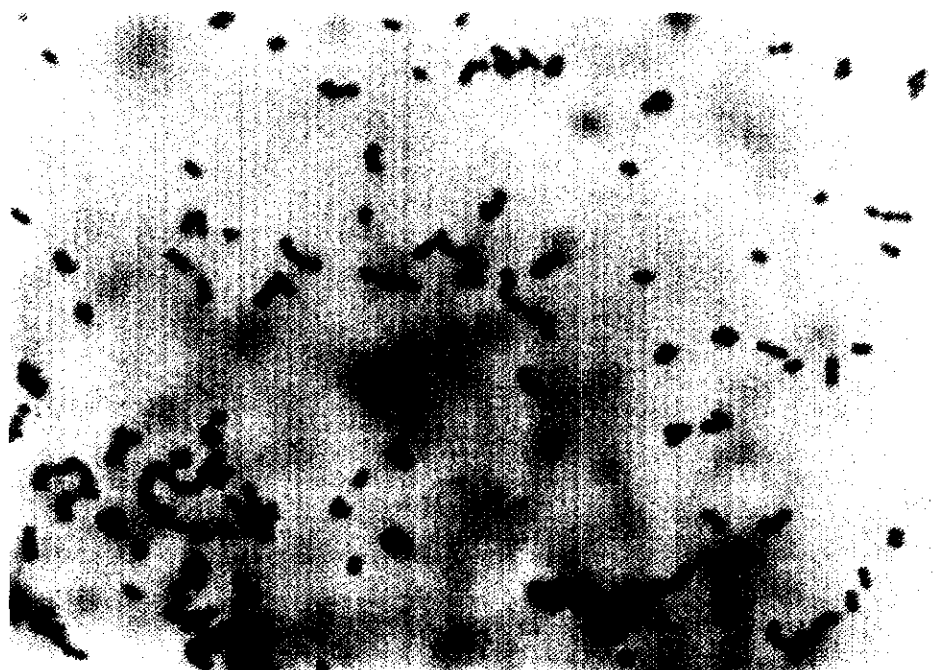


圖 4 鱒魚病材單染色檢查可見到成對或短鏈之球菌狀形態（800 X）




圖 5 鱒魚分離菌在電子顯微鏡下之形態可見到具線毛 (pili) 樣突狀物 (32,000 X)

表 1 分離菌之生化學性狀

Rapid ID 32 STREP V 1.1 Profile : 3 0 2 0 3 1 0 3 1 3 0

ADH + BGLU +  $\beta$  GAR -  $\beta$  GUR -  $\alpha$  GAL - PAL - RIB - MAN + SOR -  
LAC - TRE - RAF - VP + APPA +  $\beta$  GAL - PYRA +  $\beta$  NAG - GTA -  
HIP - GLYG - PUL - MAL + MEL + MLZ - SAC + LARA - DARL -  
MBDG + TAG +  $\beta$  MAN - CDEX - URE -

DOUBTFUL PROFILE

*Lactococcus garvieae* . . . . . % id =99.6 / T =0.38

表 2 分離菌株對實驗動物之致病性試驗成績

區 分 供試動物	接 種 劑 量 ( ml ) ※	接 種 後 觀 察 二 週 之 斃 死 率 ( % )			
		皮 下 注 射	肌 肉 注 射	腹 腔 注 射	浸 泡
小 白 鼠	原 液 0.2	0 / 10 ( 0 % )	-	0 / 10 ( % )	
	10 <sup>-1</sup> 0.2	0 / 10 ( 0 % )	-	0 / 10 ( % )	
	10 <sup>-2</sup> 0.2	0 / 10 ( 0 % )	-	0 / 10 ( % )	
錦 鯉 魚	原 液 0.5			0 / 6 ( % )	
	原 液 0.2		0 / 14 ( % )		
	原 液 30 分 鐘				0 / 20 ( % )

※ Tryptic soy broth, 37°C 18 小時培養液含菌量  $2.5 \times 10^9$  CFU / ml。

表 3 鱒魚病材分離菌藥物敏感性試驗成績

抗 菌 劑 種 類	濃 度 ( mcg )	敏 感 標 準 ( mm )	抑 制 圈 ( mm )		
			菌 株		
			1	2	3
Ampicillin	10	≧ 14	24	25	24
Amikacin	30	≧ 17	6	11	16
Chloramphenicol	30	≧ 18	21	21	20
Chlortetracycline	30	≧ 18	0	0	0
Erythromycin	15	≧ 18	25	26	25
Lincomycin	2	≧ 15	0	0	0
Gentamicin	10	≧ 13	16	16	17
Rifampicin	5	≧ 25	0	0	0
Tetracycline	30	≧ 19	0	0	0
Trimethoprim	5	≧ 16	0	0	0
Nalidixic acid	30	≧ 19	0	0	0
Nitrofurantoin	300	≧ 17	19	19	18
Kanamycin	30	≧ 18	18	17	20
Oxytetracycline	30	≧ 17	0	0	0
Streptomycin	10	≧ 15	13	13	16

註：1. 供試菌液係使用 BHI 培養基於 37 °C 培養 6 小時菌液 ( 約  $5 \times 10^8$  CFU / ml )。

2. 抗生素紙錠係 Difco 產品。

## Case report : Biological properties of *Lactococcus garvieae* isolated from diseased rainbow trout

CHEN Ching,\* H. J. Ko, I. P. Chan and P. P. Liou.

Taiwan Animal Health Research Institute.

**SUMMARY** During the months of March and April of 1996, about four to five hundreds of rainbow trout died in an aquaculture pond, about one hectare in size and cultured 120 – 130 thousands of rainbow trouts, located in the northern part of Taiwan. The symptoms on the outlooks were hemorrhaged eyeballs with ulcer in the surrounding areas. Autopsical examinations found degenerated liver color, enlargement of bile bladder, dark spleen, and kidney enlargement and darkness. The isolated bacteria were cultured with blood agar, brain heart infusion agar, tryptic soy agar, and SS agar. They grew in the first three media at 25 °C and 37 °C but not at 45 °C. On the contrary, the bacteria did not growth in SS agar at all under the three different temperature conditions. The colonies on brain heart infusion agar were uniform in size and appeared with milk white color. They showed no hemolysis on blood agar culture. Gram were positive by 3 % KOH examination; catalase and oxidase tests were all negative. In light microscope examination, they appeared like bicoccus or short chain and did not have a flagellum. Additional observations by electron microscope found pili-like substance. According to the API 32 Strept tests, *Lactococcus garvieae* was identified. When pathogenicity tests using mice and *Cyprinus carpio* were conducted, the bacteria could not cause mortality in either case. The antibiotic sensitivity tests performed revealed that the bacteria were more sensitive to ampicillin and erythromycin than amikacin, chloramphenicol, chlortetracycline, lincomycin, gentamicin, rifampicin, tetracycline, trimethoprim, nalidixic acid, nitrofurantoin, kanamycin, oxytetracycline and streptomycin. This is the first report of the *Lactococcus garvieae* isolated from rainbow trout in Taiwan.

**Key words:** Rainbow trout, Hemorrhage, *Lactococcus garvieae*, Ampicillin, Amoxicillin.

---

\*Corresponding author

Taiwan Animal Health Research Institute. Taiwan, R. O. C.